

# ELEVACIÓN TRANSCRESTAL CON IMPLANTES CORTOS UNITARIOS. SERIE DE CASOS

Los implantes cortos y extracortos son una alternativa para las zonas de atrofia ósea alveolar a nivel posterior donde existe una altura reducida para la inserción directa de implantes de mayor longitud. En este caso la elevación de seno convencional o por abordaje lateral ha sido siempre la técnica a emplear hasta la llegada de estos implantes y la técnica de elevación transcresal. A lo largo de este artículo se presentan una serie de casos con los que se concluye que los implantes unitarios cortos o extracortos, unidos a la técnica de elevación crestal, pueden ser una apuesta terapéutica segura y predecible cuando se emplean protocolos cuidadosos de inserción y de rehabilitación protésica.

## Contacto:

Eduardo Anitua Foundation  
 eduardo@fundacioneduardoanitua.org

## Introducción

La técnica de elevación de seno transcresal nace como una alternativa a la elevación de seno convencional por abordaje lateral para reducir los efectos secundarios así como las posibilidades de fracaso por aparición de complicaciones, que son mucho más frecuentes en el abordaje convencional<sup>1-2</sup>. La técnica ha evolucionado desde su concepción por Summers en los años 90, generándose instrumentos para poder lograr un abordaje menos invasivo y más simple para el cirujano que lo lleva a cabo, pero la esencia del procedimiento continúa siendo la misma<sup>3</sup>. Se genera una perforación en la cresta alveolar por la que se accede a la membrana sinusal para ser elevada y poder insertar posteriormente implantes en la misma fase quirúrgica, con o sin material de relleno, en función de las características del lecho receptor y las preferencias del profesional<sup>4-6</sup>. La unión de los implantes cortos y extracortos a la técnica de abordaje transcresal del seno abrió una nueva ventana de posibilidades para realizar procedimientos cada vez menos invasivos y tratar casos de atrofia severa con intervenciones sencillas y predecibles<sup>7-8</sup>. En las primeras fases de empleo de esta técnica unido a los implantes cortos se establece un límite de al menos 5 mm de hueso residual en altura para garantizar una correcta estabilidad del implante y por lo tanto el éxito del procedimiento<sup>9-10</sup>. Según se avanza en el uso de la técnica y surgen nuevas longitudes de implantes, como los implantes ultracortos actuales, con longitudes de 4,5 mm se modifican los protocolos. Esta modificación se basa en el concepto de estabilidad primaria tridimensional

(en toda la anchura del alveolo) y no solo en la altura del hueso remanente residual. De este modo en longitudes menores de 5 mm si utilizamos un correcto protocolo de fresado y posicionamos el implante de forma correcta en el plano tridimensional podemos lograr una estabilidad que nos permita alcanzar el éxito de tratamiento en casos donde la indicación clara hace unos años habría sido el abordaje lateral convencional<sup>10-12</sup>. Posteriormente, varios estudios han apoyado esta tesis, identificando la importancia de la anchura entre las paredes del seno, que es más crítica que la altura de hueso residual. Una anchura entre las paredes vestibular y palatina del seno menor de 12 mm nos garantiza una formación de hueso mayor que en distancias superiores, siendo estos 12 mm la distancia crítica que marca la diferencia entre lo que podemos considerar un seno "estrecho" o favorable y uno "ancho" o desfavorable<sup>8,13-15</sup>. Aun con toda esta información y con un protocolo de fresado estandarizado y adaptado a las necesidades de cada paciente existen situaciones como las reposiciones unitarias que cuando son realizadas con elevación transcresal presentan mayor riesgo tanto en su fase quirúrgica como en la posterior carga<sup>16,17</sup>. Esta situación se da en un menor porcentaje de casos, debido a que una pérdida unitaria, no suele generar un defecto en altura de grandes dimensiones, si se conservan piezas adyacentes que mantienen la altura ósea en mesial y distal de la pieza ausente. A pesar de no ser una situación muy frecuente, cuando nos enfrentamos a ella, poder disponer de una técnica poco invasiva

como el abordaje transcrestal con la inserción de un implante corto o extracorto es una solución muy ventajosa tanto para el profesional como el paciente.

En el presente estudio hemos querido analizar de forma retrospectiva casos en los que se insertaran implantes cortos y extracortos mediante abordaje transcrestal en zonas de atrofia elevada (menos de 5 mm de hueso residual) para evaluar la repercusión de estos parámetros, de entrada negativos (reposición unitaria, escaso volumen residual, técnica accesoria de elevación crestal), en la supervivencia de los implantes analizados.

### Material y método

Fueron revisadas historias clínicas de forma retrospectiva de los implantes insertados en el segundo semestre del año 2015 y primer trimestre del año 2017, de tal forma que puedan tener un seguimiento en el tiempo tras la carga elevada, para identificar aquellos casos implantes cortos y extra-cortos insertados de forma unitaria en zonas de maxilar posterior con altura ósea residual menor de 5 mm y con la técnica de elevación transcrestal.

Todos los pacientes fueron estudiados antes de la inserción de los implantes mediante modelos diagnósticos, exploración intraoral y realización de un TAC dental (Cone-beam) analizado posteriormente mediante un software específico (BTI-Scan II). Antes de la inserción de los implantes se utilizó una pre-medicación antibiótica consistente en amoxicilina 2 gr vía oral una hora antes de la intervención y paracetamol 1 gramo vía oral (como analgésico). Posteriormente los pacientes prosiguieron con un tratamiento de amoxicilina 500-750 mg vía oral cada 8 horas (según peso) durante 5 días.

Los implantes fueron colocados por un mismo cirujano, mediante la técnica de fresado biológico, a bajas revoluciones, sin irrigación<sup>17-19</sup>. El fresado final de la cortical sinusal se realiza con la fresa de corte frontal (ideada para esta técnica) que nos permite la retirada del suelo del seno maxilar sin dañar la membrana de Schneider<sup>2</sup>. Una vez la membrana es accesible mediante la perforación crestal se despega, colocándose el injerto óseo y posteriormente se inserta el implante con el motor quirúrgico fijado a 25 Ncm y 25 rpm finalizando la inserción del implante con la llave dinamométrica. El fresado se adapta para lograr una correcta estabilidad primaria conociendo la densidad de la zona y el volumen óseo residual. El implante eleva lentamente la membrana a la vez que es insertado en el neo-alveolo.

los pacientes acuden cada 6 meses a la realización de radiografías panorámicas de control y sobre estas radiografías se realizan las mediciones necesarias para comprobar la estabilidad y pérdida ósea crestal de los implantes. Una vez obtenida la radiografía en formato digital es calibrada mediante un software específico (Sidexis measure) a través de una longitud conocida en la radiografía como es el implante dental. Una vez introducimos la medida de calibración, el programa informático realiza un cálculo basado en esta medida para eliminar la magnificación, pudiendo realizar mediciones lineales exentas de este error.

El implante fue la unidad de análisis para la estadística descriptiva en cuanto a la localización, dimensiones del implante, y mediciones radiográficas. El paciente fue la unidad de medida para el análisis de la edad, sexo y la historia médica. La variable principal fue la supervivencia del implante y como variables secundarias se registraron la pérdida ósea mesial y distal y la presencia de complicaciones quirúrgicas o protésicas.

Fue realizado un test de Shapiro-Wilk sobre los datos obtenidos para constatar la distribución normal de la muestra.

Las variables cualitativas se describieron mediante un análisis de frecuencias. Las variables cuantitativas se describieron mediante la media y la desviación estándar. La supervivencia de los implantes se calculó mediante el método de Kaplan-Meier. Los datos fueron analizados con SPSS v15.0 para Windows (SPSS Inc., Chicago, IL, USA).

### Resultados

Fueron reclutados 11 pacientes en los que se insertaron 11 implantes que cumplieron los criterios de inclusión. 6 de los pacientes fueron mujeres, con una media de edad en el grupo de 62 años (+/- 6,7). Ninguno de los pacientes eran fumadores. La localización más frecuente en los implantes estudiados fue para la zona de la pieza dental 16 (54,5%) seguida de la pieza 26 (27,3%) y finalmente la localización menos frecuente fue para la pieza 27 (18,2%). La longitud predominante de los implantes insertados fue de 7,5 mm en el 72,7% y de 6,5 mm en el 27,3% de los casos. En cuanto al diámetro, el más frecuente fue el de 5,5 mm con un rango que osciló entre los 5 y los 6,25 mm. Los diámetros y longitudes de los implantes incluidos en el estudio se recogen de forma detallada en la figura 1.



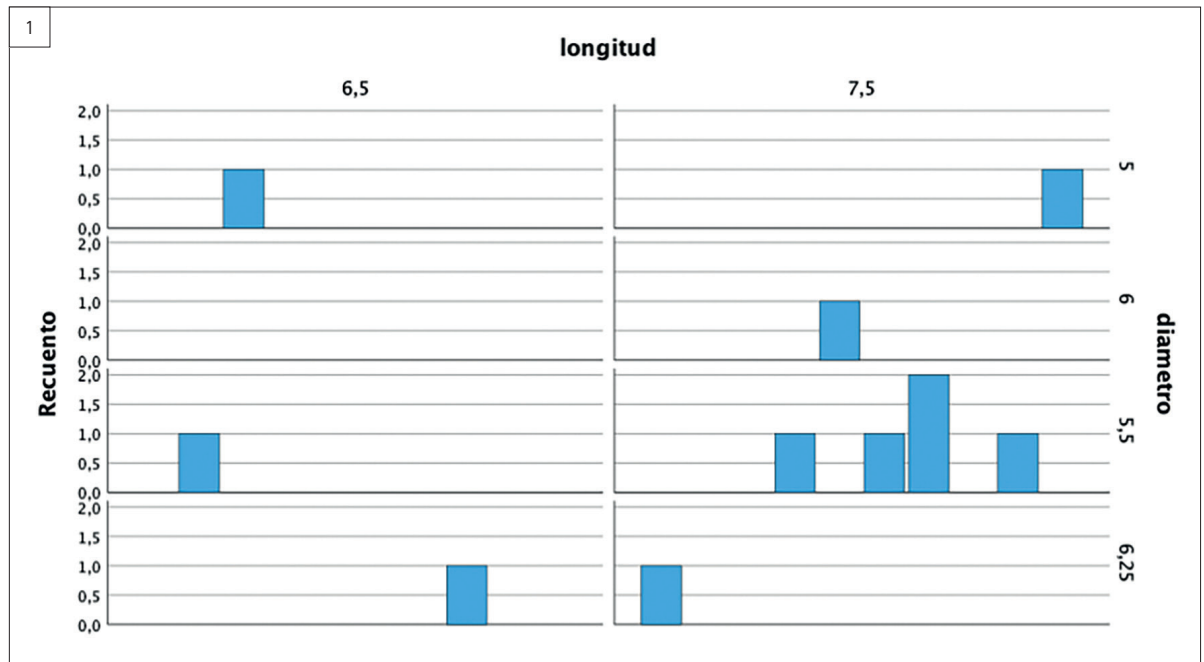
**Dr. Eduardo Anitua DDS, MD, PhD<sup>1,2,3</sup>**

<sup>1</sup>Private practice in oral implantology, Eduardo Anitua Institute, Vitoria, Spain.

<sup>2</sup>Clinical researcher, Eduardo Anitua Foundation, Vitoria, Spain.

<sup>3</sup> University Institute for Regenerative Medicine and Oral Implantology - UIRMI (UPV/EHU-Fundación Eduardo Anitua), Vitoria, Spain.

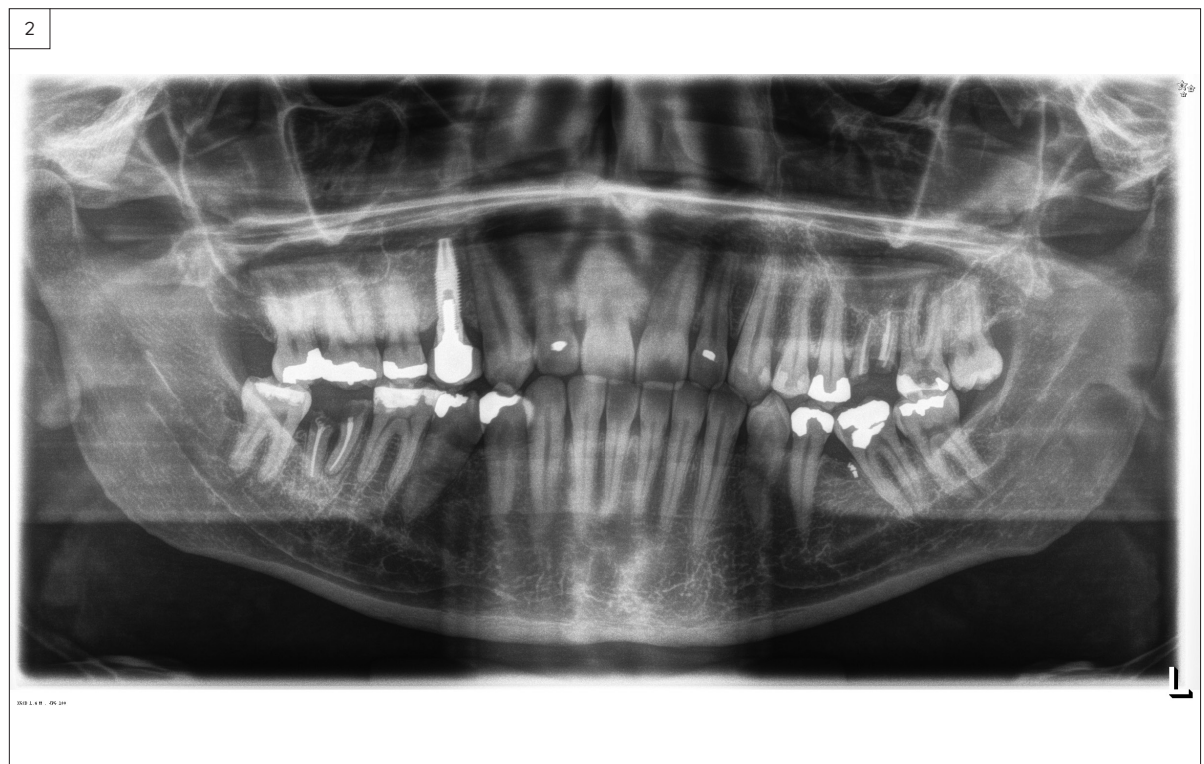
Figura 1. Implantes incluidos en el estudio según su diámetro y longitud.

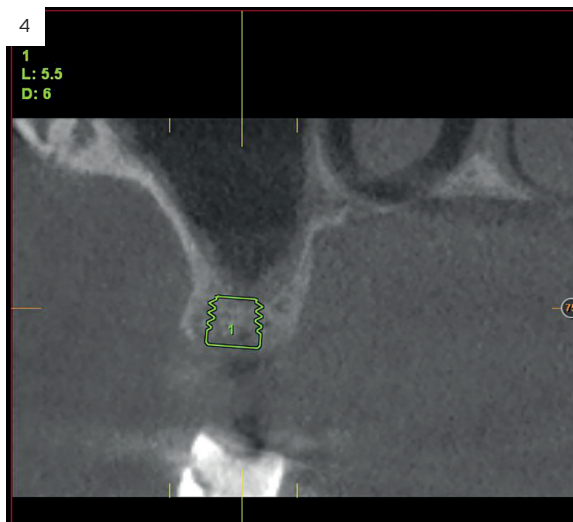
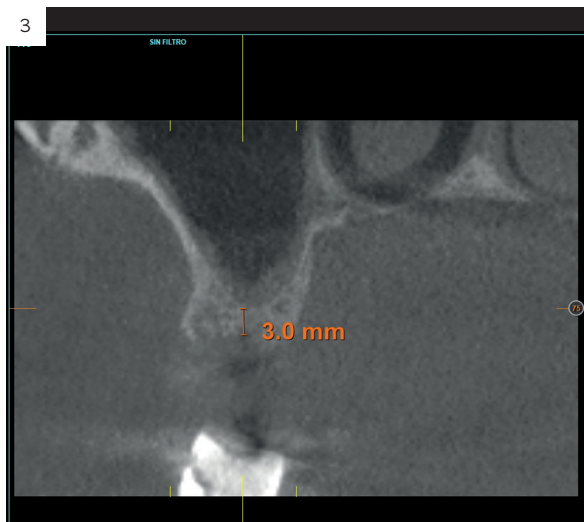

La altura media de la cresta en los implantes estudiados fue de 3,75 mm (+/-1,04) con un rango de entre 2 y 4,90 mm. El tiempo medio de seguimiento de los implantes fue de 60 meses (+/- 9,3). La media de la pérdida ósea mesial de los implantes fue de 0,69 mm (+/- 0,69) y la media de la pérdida ósea distal fue de 0,63 mm (+/- 0,39). Todos los implantes fueron rehabilitados en dos fases y

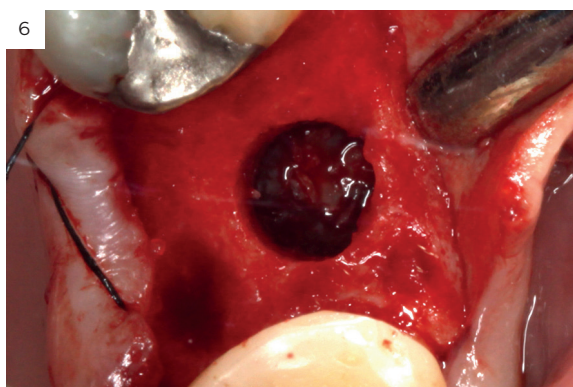
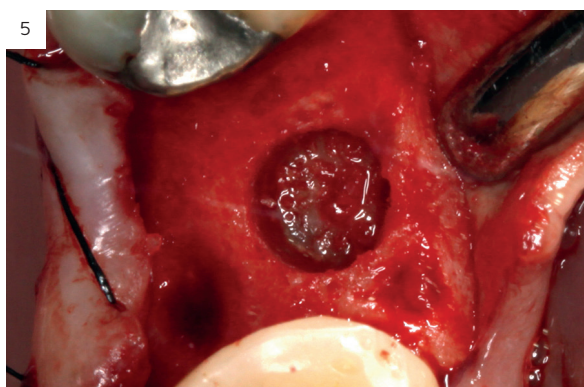todos ellos fueron ferulizados a otros implantes en la rehabilitación. Las prótesis colocadas sobre los implantes fueron atornilladas mediante transeptal Unit en el 100% de los casos. Durante el período de seguimiento no se registró ningún fracaso de implante ni eventos adversos en la prótesis. En la imagen 2 – se muestra uno de los casos incluidos en el estudio.

Figura 2. Imagen inicial del caso donde podemos observar un resto radicular en posición 26 que debe ser extraído para posterior colocación de un implante dental.

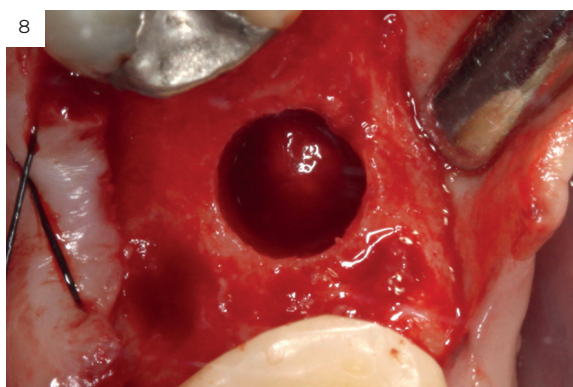
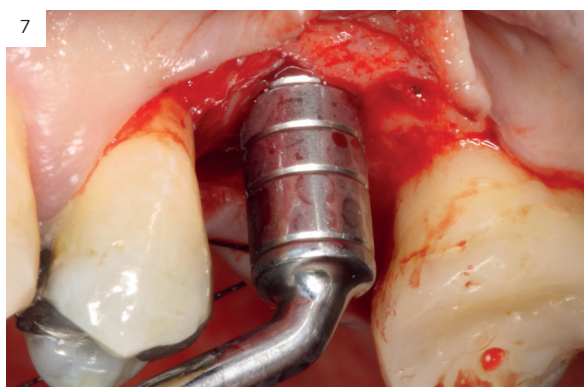




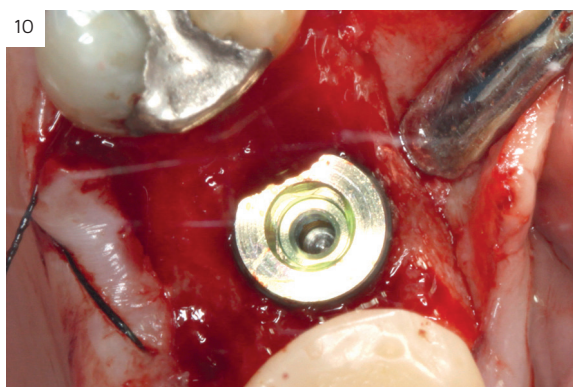
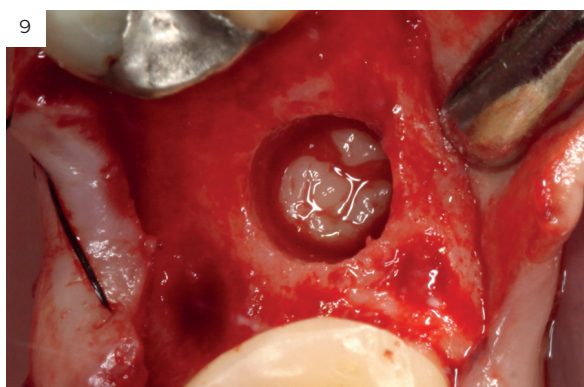
Figuras 3 y 4 . Corte del Cone-beam dental tras la exodoncia y regeneración del alveolo con Endoret-PR-GF cuatro semanas después. Podemos observar la atrofia ósea en sentido vertical de la zona con una altura máxima de 3 mm. La planificación como podemos visualizar será para la realización de una elevación transcrestal mínima y la colocación de un implante extracorto.



Figuras 5 y 6. Inicio de fresado de la cortical inferior del seno maxilar con la fresa de corte frontal.



Figuras 7 y 8. Despegamiento de la membrana para comenzar la elevación transcrestal.

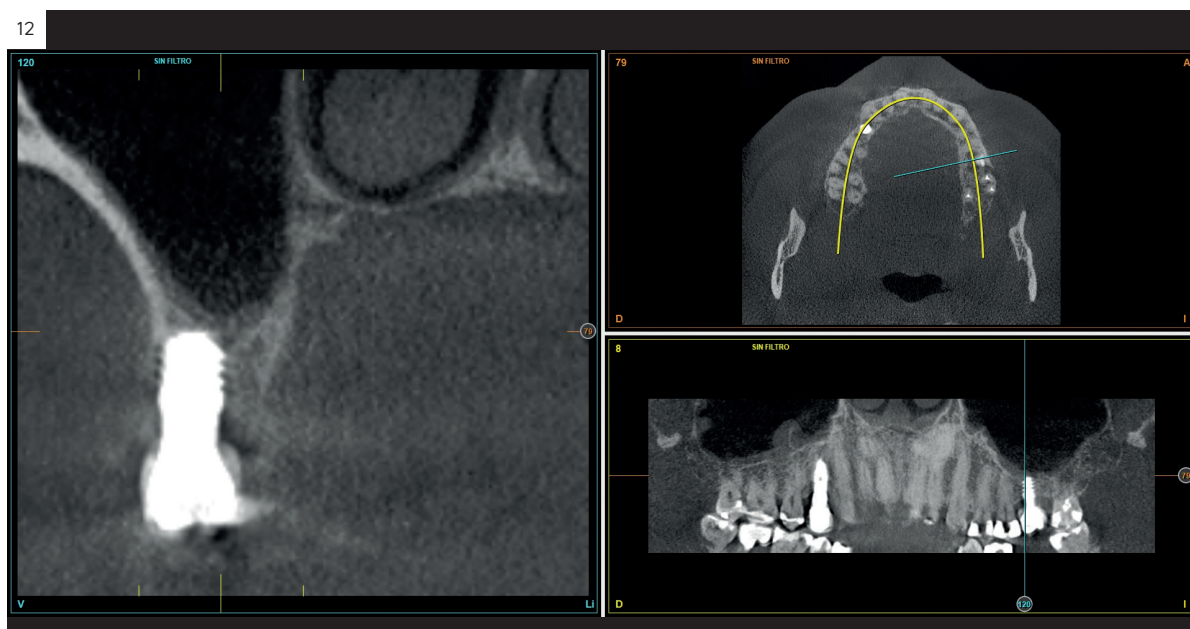
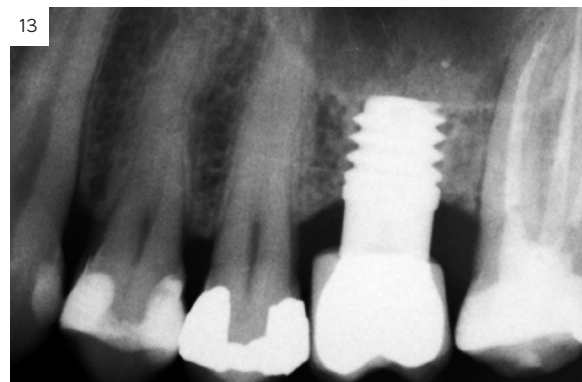
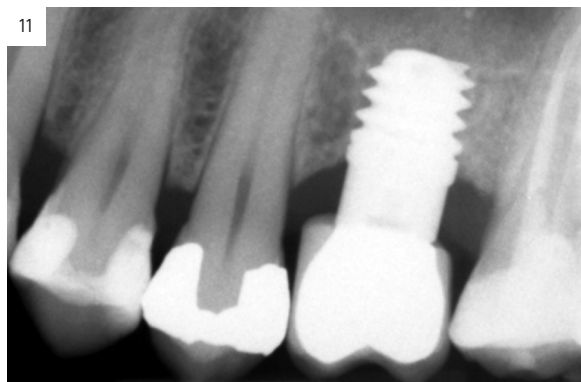


Figuras 9 y 10. Inserción de membrana de fibrina como material de relleno en el neo-alveolo y colocación del implante.

Figura 11. Colocación de la corona con el transepitelial unitario 6 meses tras la cirugía.

Figura 12. Mantenimiento de la altura ósea lograda y de la estabilidad del implante al año de carga visualizada en cone-beam.

Figura 13. Estabilidad del tratamiento a los 7 años. No existe pérdida ósea asociada ni problemas relacionados con la prótesis.



### Discusión

Los implantes cortos y extracortos rehabilitados de forma unitaria en el maxilar, mediante abordaje transcrestal han sido una opción terapéutica para evitar cirugías más invasivas en los pacientes del presente estudio y por lo tanto disminuir la morbilidad de la técnica convencional, que hubiese precisado una elevación de seno por abordaje lateral. Uno de los principales inconvenientes reportados en la literatura es la menor predictibilidad de estos implantes cortos cuando se insertan en el maxilar superior posterior comparados con los implantes considerados "de longitud convencional" unido a las técnicas reconstructivas<sup>20-22</sup>. En algunos estudios se reportan mayor porcentaje de complicaciones y fracasos<sup>20-22</sup>, mientras que en otros estudios la incidencia de estos eventos es similar o a favor de los implantes cortos<sup>12,18,23</sup>. El principal reto de estos casos mostrados en el presente estudio ha sido lograr la estabilidad con un implante unitario, tanto

inicial, como a largo plazo, en un hueso con extrema reabsorción vertical y un implante de longitud disminuida (como son los implantes cortos y extracortos). Aun así, siguiendo un cuidadoso protocolo de inserción y de fresado basado en las características del lecho receptor y en la morfología del implante a insertar se ha logrado una resolución de todos los casos con un 100% de supervivencia tanto en los implantes como en las prótesis<sup>12,17-19</sup>. Esta diferencia entre los distintos protocolos puede ser un punto diferencial en los estudios donde se han reportado tasas de fracaso superiores para cohortes como la analizada en nuestro grupo de estudio.

### Conclusiones

Los implantes unitarios cortos o extracortos unidos a la técnica de elevación crestal pueden ser una apuesta terapéutica segura y predecible cuando se emplean protocolos cuidadosos de inserción y de rehabilitación protésica. ●

## Resumen

**Introducción:** los implantes cortos y extracortos son una alternativa para las zonas de atrofia ósea alveolar a nivel posterior donde existe una altura reducida para la inserción directa de implantes de mayor longitud. En este caso la elevación de seno convencional o por abordaje lateral ha sido siempre la técnica a emplear hasta la llegada de estos implantes y la técnica de elevación transcresal.

**Material y métodos:** fueron revisadas historias clínicas de forma retrospectiva aquellos casos implantes cortos y extra-cortos insertados de forma unitaria en zonas de maxilar posterior con altura ósea residual menor de 5 mm y con la técnica de elevación transcresal. El fresado final de la cortical sinusal se realiza con la fresa de corte frontal (ideada para esta técnica) que nos permite la retirada del suelo del seno maxilar sin dañar la membrana de Schneider. Los pacientes acuden cada 6 meses a la realización de radiografías panorámicas de control y sobre estas radiografías se realizan las mediciones necesarias para comprobar la estabilidad y pérdida ósea crestral de los implantes. La variable principal fue la supervivencia del implante y como variables secundarias se registraron la pérdida

ósea mesial y distal y la presencia de complicaciones quirúrgicas o protésicas.

**Resultados:** fueron reclutados 11 pacientes en los que se insertaron 11 implantes que cumplieron los criterios de inclusión. La longitud predominante de los implantes insertados fue de 7,5 mm en el 72,7% y de 6,5 mm en el 27,3% de los casos. En cuanto al diámetro, el más frecuente fue el de 5,5 mm con un rango que osciló entre los 5 y los 6,25 mm. La altura media de la cresta en los implantes estudiados fue de 3,75 mm (+/-1,04) con un rango de entre 2 y 4,90 mm. El tiempo medio de seguimiento de los implantes fue de 60 meses (+/- 9,3). La media de la pérdida ósea mesial de los implantes fue de 0,69 mm (+/- 0,69) y la media de la pérdida ósea distal fue de 0,63 mm (+/- 0,39). Durante el período de seguimiento no se registró ningún fracaso de implante ni eventos adversos en la prótesis.

**Conclusiones:** los implantes unitarios cortos o extracortos unidos a la técnica de elevación crestral pueden ser una apuesta terapéutica segura y predecible cuando se emplean protocolos cuidadosos de inserción y de rehabilitación protésica.

## Bibliografía

1. Tan WC, Lang NP, Zwahlen M, Pjetursson BE. A systematic review of the success of sinus floor elevation and survival of implants inserted in combination with sinus floor elevation. Part II: transalveolar technique. *J Clin Periodontol*. 2008;35(8 Suppl):241-54.
2. Tavelli L, Borgonovo AE, Saleh MH, Ravidà A, Chan HL, Wang HL. Classification of Sinus Membrane Perforations Occurring During Transcresal Sinus Floor Elevation and Related Treatment. *Int J Periodontics Restorative Dent*. 2020 Jan/Feb;40(1):111-118.
3. Summers RB. A new concept in maxillary implant surgery: the osteotome technique. *Compendium*. 1994;15:152-62.
4. Bruschi GB, Crespi R, Cappare P, Gherlone E. Transcresal sinus floor elevation: a retrospective study of 46 patients up to 16 years. *Clin Implant Dent Relat Res*. 2012 Oct;14(5):759-67.
5. Chu DG, Su YC, Li YN, Zhang WW, Lyu TM, Wang LD. [Clinical applications of transcresal around detached sinus floor elevation technique using osteotomes and sequential drills with stops]. *Zhonghua Kou Qiang Yi Xue Za Zhi*. 2018 Sep 9;53(9):645-647.
6. Lundgren S, Cricchio G, Hallman M, Jungner M, Rasmussen L, Sennerby L. Sinus floor elevation procedures to enable implant placement and integration: techniques, biological aspects and clinical outcomes. *Periodontol* 2000. 2017 Feb;73(1):103-120.
7. Al-Moraissi, E. A., Altairi, N. H., Abotaleb, B., Al-Iryani, G., Helboub, E., & Alakhali, M. S. What is the most effective rehabilitation method for posterior maxillae with 4 to 8 mm of residual alveolar bone height below the maxillary sinus with implant-supported prostheses? A frequentist network meta-analysis. *Journal of Oral and Maxillofacial Surgery*, 2019;77, 70.e1-70.e33.
8. Stacchi C, Bernardello F, Spinato S, Mura R, Perelli M, Lombardi T, Troiano G, Canullo L. Intraoperative complications and early implant failure after transcresal sinus floor elevation with residual bone height  $\leq 5$  mm: A retrospective multicenter study. *Clin Oral Implants Res*. 2022 Aug;33(8):783-791.
9. Bernardello F, Righi D, Cosci F, Bozzoli P, Soardi CM, Spinato S. Crestal sinus lift with sequential drills and simultaneous implant placement in sites with  $< 5$  mm of native bone: a multicenter retrospective study. *Implant Dent*. 2011 Dec;20(6):439-44.
10. Gonzalez S, Tuan MC, Ahn KM, Nowzari H. Crestal approach for maxillary sinus augmentation in patients with  $\leq 4$  mm of residual alveolar bone. *Clin Implant Dent Relat Res*. 2014 Dec;16(6):827-35.
11. Lafzi A, Atarabashi-Moghadam F, Amid R, Sijanivandi S. Different techniques in transalveolar maxillary sinus elevation: A literature review. *J Adv Periodontol Implant Dent*. 2021 Apr 6;13(1):35-42.
12. Anitua E, Flores J, Alkhraisat MH. Transcresal Sinus Floor Augmentation by Sequential Drilling and the Use of Plasma Rich in Growth Factors. *Int J Oral Maxillofac Implants*. 2017 May/June;32(3):e167-e173.
13. Lombardi T, Stacchi C, Berton F, Traini T, Torelli L, Di Lenarda R. Influence of Maxillary Sinus Width on New Bone Formation After Transcresal Sinus Floor Elevation: A Proof-of-Concept Prospective Cohort Study. *Implant Dent*. 2017 Apr;26(2):209-216.
14. Spinato S, Bernardello F, Galindo-Moreno P, Zaffe D. Maxillary sinus augmentation by crestal access: a retrospective study on cavity size and outcome correlation. *Clin Oral Implants Res*. 2015 Dec;26(12):1375-82.
15. Zheng X, Teng M, Zhou F, Ye J, Li G, Mo A. Influence of Maxillary Sinus Width on Transcresal Sinus Augmentation Outcomes: Radiographic Evaluation Based on Cone Beam CT. *Clin Implant Dent Relat Res*. 2016 Apr;18(2):292-300.
16. Testori T, Panda S, Clauser T, Scaini R, Zuffetti F, Capelli M, Taschieri S, Mortellaro C, Del Fabbro M. Short implants and platelet-rich fibrin for transcresal sinus floor elevation: a prospective multicenter clinical study. *J Biol Regul Homeost Agents*. 2019 Nov-Dec;33(6 Suppl. 2):121-135.
17. Anitua E, Carda C, Andia I. A novel drilling procedure and subsequent bone autograft preparation: a technical note. *Int J Oral Maxillofac Implants*. 2007 Jan-Feb;22(1):138-45. Erratum in: *Int J Oral Maxillofac Implants*. 2007 Mar-Apr;22(2):309.
18. Anitua E, Alkhraisat MH, Orive G. Novel technique for the treatment of the severely atrophied posterior mandible. *Int J Oral Maxillofac Implants*. 2013 Sep-Oct;28(5):1338-46.
19. Anitua E, Alkhraisat MH, Piñas L, Orive G. Efficacy of biologically guided implant site preparation to obtain adequate primary implant stability. *Ann Anat*. 2015 May;199:9-15.
20. Guljé FL, Raghoebar GM, Vissink A, Meijer HJA. Single crowns in the resorbed posterior maxilla supported by either 11-mm implants combined with sinus floor elevation or 6-mm implants: A 5-year randomised controlled trial. *Int J Oral Implantol (Berl)*. 2019;12(3):315-326.
21. Svezia L, Casotto F. Short Dental Implants (6 mm) Versus Standard Dental Implants (10 mm) Supporting Single Crowns in the Posterior Maxilla and/or Mandible: 2-Year Results from a Prospective Cohort Comparative Trial. *J Oral Maxillofac Res*. 2018;9(3):e4.
22. Schwartz SR. Short implants: are they a viable option in implant dentistry?. *Dent Clin North Am*. 2015;59(2):317-328.
23. Thoma DS, Haas R, Sporniak-Tutak K, Garcia A, Taylor TD, Hämmerle CHF. Randomized controlled multicentre study comparing short dental implants (6 mm) versus longer dental implants (11-15 mm) in combination with sinus floor elevation procedures: 5-Year data. *J Clin Periodontol*. 2018;45(12):1465-1474.