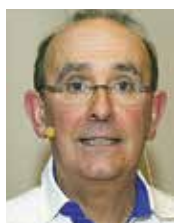

Elevación de seno transcrestal e implantes extracortos en crestas óseas con altura residual menor de 5 mm.

Extra-short implants and transcrestal sinus augmentation in the rehabilitation of severe atrophy of the posterior maxilla (residual bone height < 5 mm)

En este trabajo, se evalúa la supervivencia de implantes extracortos ($\leq 6,5$ mm) insertados en crestas óseas con un volumen residual menor de 5 mm. Como variable secundaria se cuantifica la ganancia ósea obtenida en altura con la técnica empleada y su evolución a lo largo del tiempo de seguimiento. El objetivo es mostrar cómo el uso de plasma rico en factores de crecimiento y los implantes extra-cortos pueden ser una alternativa predecible y mínimamente invasiva para la rehabilitación del maxilar posterior atrófico con la técnica de elevación de seno transalveolar, incluso en los casos en los que la altura ósea residual sea menor de 5 mm, donde se encuentra el mayor riesgo de la técnica.



■ Eduardo Anitua¹

¹MD, DDS, PhD, Eduardo Anitua Foundation, Vitoria, Spain

◆ Contacto

Dr. Eduardo Anitua
C/ Jose María Cagigal 19
10005 Vitoria, Spain

Introducción

En 1986 Tatum describe la primera técnica de elevación antral por abordaje externo con ventana lateral, abriendo una ventana ósea y, a través de ella, intentando no romper la membrana de Schneider, para crear un espacio entre el suelo sinusal y la misma rellenándolo posteriormente con hueso autólogo o biomateriales. En 1980 esta técnica fue modificada por Boyne y James extendiéndose su uso para la colocación de los implantes dentales^{1,2}.

Summers expone en 1994³ la primera variación de la técnica de abordaje lateral, que presenta una modificación para reducir la capacidad invasiva de la misma. Esta técnica consiste en un abordaje desde la cresta alveolar mediante el uso de osteótomos de calibre progresivo, que realizan un orificio que sirve a la vez para la elevación de la membrana de Schneider y la colocación posterior del implante dental.

La técnica de elevación crestal descrita por

Summers realiza importantes avances en la elevación de seno (disminución del tiempo quirúrgico, disminución de complicaciones y del número de procedimientos quirúrgicos en muchos casos), pero conserva como inconveniente el uso de los osteotomos y el martillo para su activación. La técnica de elevación crestal se encuentra hoy en día ampliamente extendida entre las opciones terapéuticas para el tratamiento del maxilar atrófico encontrándose indicada cuando existen al menos 5 mm. de altura ósea residual⁴.

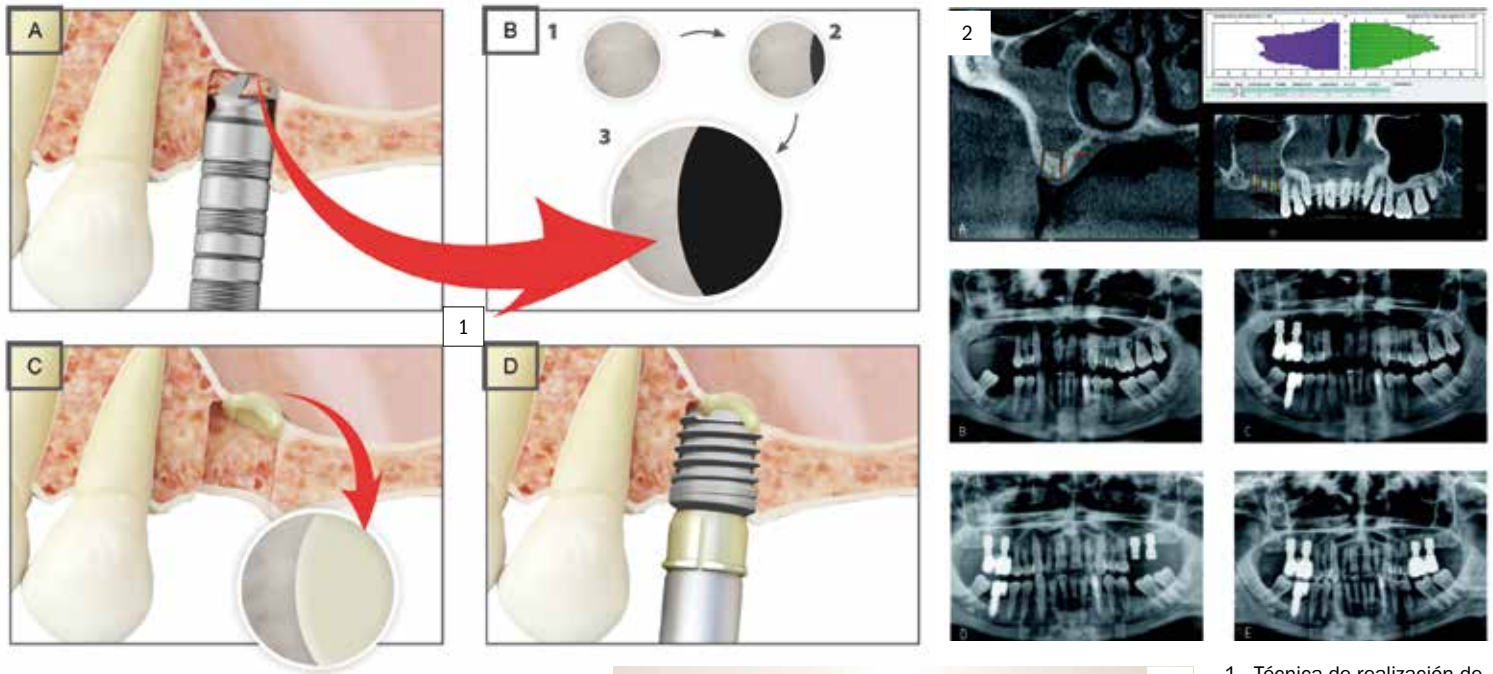
En 2013, Anitua y cols.⁵ describen la realización de elevación de seno transcrestal mediante el uso de las mismas fresas que se emplean en la preparación del alveolo para los implantes cortos. Por tanto, no hace falta adquirir kits especiales para la realización de la elevación de seno transcrestal.

En este trabajo, se evaluará la supervivencia de implantes extracortos ($\leq 6,5$ mm) insertados en crestas óseas con un volumen residual menor de 5 mm. Como variable secundaria se cuantificará la ganancia ósea obtenida en altura con la técnica empleada y su evolución a lo largo del tiempo de seguimiento.

Material y métodos

Fueron incluidos en el estudio pacientes consecutivos seleccionados de forma retrospectiva tratados en un centro clínico privado (Vitoria, España) en las fechas comprendidas desde Junio de 2010 hasta Febrero de 2012 con los siguientes criterios de inclusión:

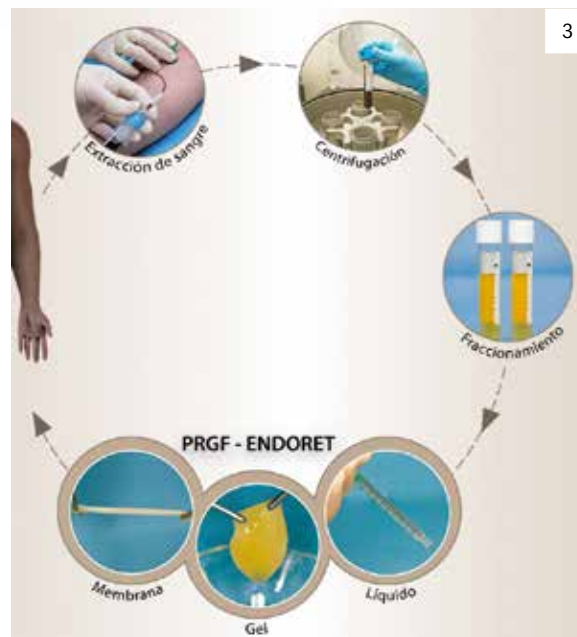
- Mayores de 18 años.
- Realización de elevación de seno trans-alveolar mediante la técnica de fresado (no osteotomos).



- Implantes insertados en el lugar de la elevación extracortos (longitudes 5,5 y 6,5).
- Altura ósea residual de cresta menor de 5 mm. Todos los pacientes fueron estudiados antes de la inserción de los implantes mediante modelos diagnósticos, exploración intraoral y realización de un TAC dental (Cone-beam) analizado posteriormente mediante un software específico (BTI-Scan II).

La elevación trans-alveolar fue realizada mediante fresado sin osteotomos, según la técnica descrita por Anitua y Cols.⁴. Esta técnica consiste en la realización de un fresado a bajas revoluciones (fresado biológico) del lecho receptor del implante conservando 1,0-1,5 mm de altura ósea hasta la membrana de Schneider. Este milímetro final es fresado con una fresa de corte frontal específicamente diseñada para no dañar estructuras anatómicas como la membrana de Schneider o el nervio dentario inferior en la mandíbula. Cuando se ha retirado un 50% de la cortical inferior del seno se introduce una membrana de fibrina (fracción 1 de PRGF, activada y retraída) a través del orificio presionando ligeramente para realizar un pequeño despegamiento de la membrana de Schneider y poder realizar el fresado de la cortical restante sin riesgo de dañar la membrana (Figuras 1 y 2).

Tras la cirugía, toda la zona intervenida se cubre con membranas de fibrina (PRGF-fracción 1 activada y retraída) y se realiza una sutura



con monofilamento de 5/0 no reabsorbible para conseguir un cierre primario.

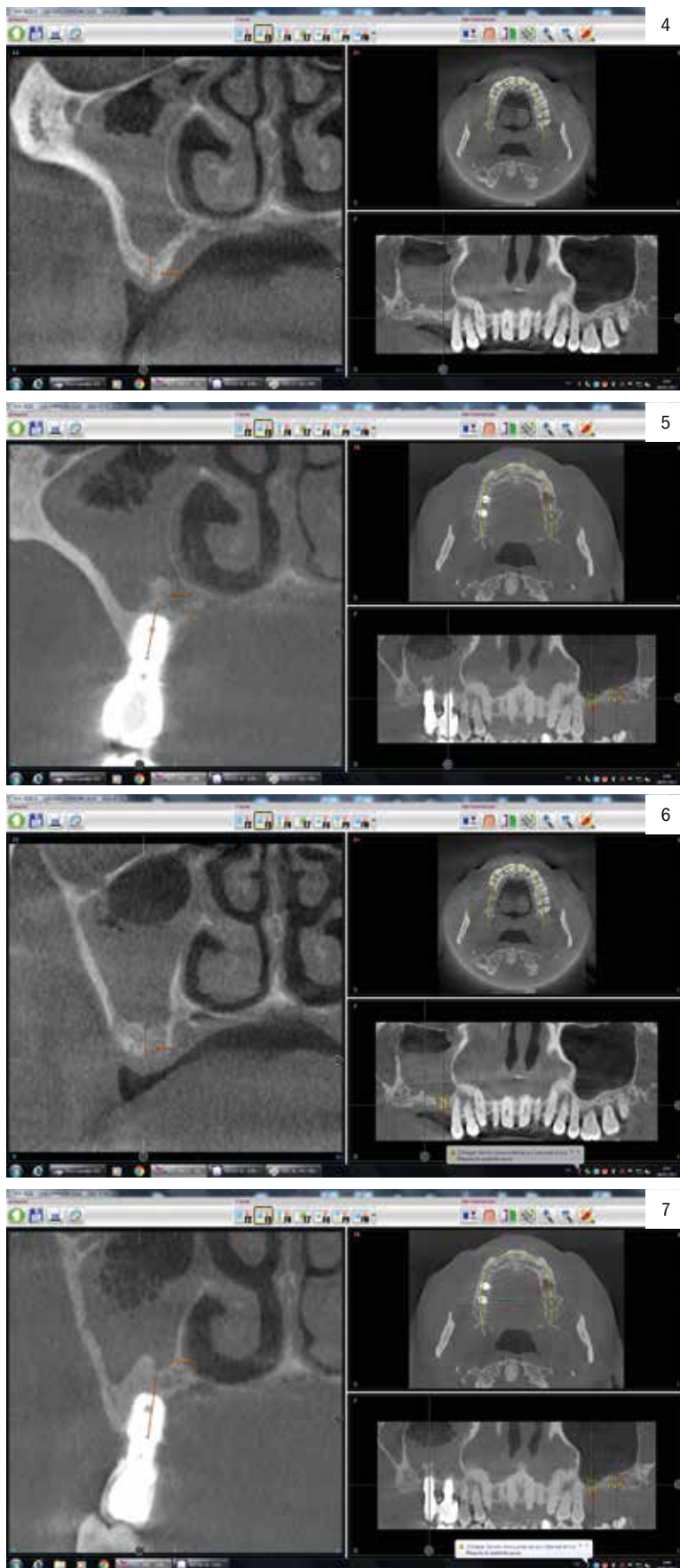
La sutura se retira a los 10 días y posteriormente a los 4 meses se inicia la carga progresiva de los implantes con prótesis terapéuticas y finalmente la prótesis definitiva a los 6 meses.

Los pacientes acuden cada 6 meses a la realización de radiografías panorámicas de control y sobre estas radiografías se realizan las mediciones necesarias para comprobar la estabilidad y remodelación del hueso a nivel de la elevación transcrestal. Las mediciones realizadas fueron:

1.- Técnica de realización de la elevación transcrestal a través de fresa con el uso de PRGF-Endoret como material de relleno. A) Empleo de la fresa de corte frontal para la corticotomía sinusal de forma segura y predecible. B) realización de la corticotomía lentamente hasta visualizar la reducción de más del 50% de la cortical. C) introducción del PRGF-Endoret a través de la ventana ósea. E) Inserción del implante.

2.- Obtención del Endoret (PRGF)

3.- A) Imágenes de planificación del TAC mediante el software BTI-Scan III. En ellas podemos observar la altura ósea en la zona posterior del maxilar del primer cuadrante. B) Radiografía panorámica inicial del caso. C) La rehabilitación protésica soportada por los implantes extra-cortos. D) En el segundo cuadrante se insertaron otros dos implantes extracortos con una elevación de seno transcrestal. E) La evolución del caso a los 5 años de seguimiento de los implantes en el primer cuadrante.



4.- Planificación del implante en posición 16.

5.- Imagen del TAC a los 5 años desde la elevación transcresal y la inserción del implante. Podemos observar la conservación de la altura conseguida con la técnica.

6.- Planificación del implante en posición 17.

7.- Imagen del TAC a los 5 años desde la elevación transcresal y la inserción del implante. Podemos observar la conservación de la altura conseguida con la técnica.

- Tramo de implante en el interior del seno: diferencia entre el volumen óseo residual y la longitud del implante.
- Ganancia ósea: diferencia entre la altura ósea inicial y la final obteniéndose valores positivos para los casos en los que se incrementó la altura residual y negativos para los casos en los que se perdió.

Todos los datos fueron recolectados en un cuaderno de recogida de datos para su posterior análisis estadístico siendo las principales variables del estudio la ganancia ósea en altura y la supervivencia de los implantes. Los implantes insertados fueron implantes extra-cortos de BTI (BTI Biotechnology Institute, Vitoria, España).

Resultados

Fueron reclutados un total de 11 pacientes en los que se insertaron 14 implantes. La edad media fue de 50 +/- 5 años en el momento de la cirugía y 9 de los pacientes fueron mujeres. Sólo un paciente era fumador (15 cigarrillos/día). El torque medio de los implantes insertados fue de 27,14 Ncm (rango 5-50 Ncm). La altura media de la cresta residual fue de 3,86 mm (rango de 2,07 a 4,89 mm). Tres de los implantes insertados fueron de longitud 5,50 mm mientras que los once restantes fueron de 6,5 mm. Los diámetros oscilaron entre 5mm y 6,25 mm. Los diámetros y longitudes de los implantes incluidos en el estudio se muestran en la tabla 1. El mayor porcentaje de implantes fue insertado en posición 26 (35,7%), seguido de la posición 16 (21,4%), la tercera posición en frecuencia fue para los segundos premolares superiores derechos y los segundos molares izquierdos, con un 14,3% cada uno de ellos. Finalmente, un 7,1% de los implantes fueron colocados en las posiciones 17 y 25. Un 98% de las prótesis fueron atornilladas, siendo un 85% de las mismas puentes de 2 o más unidades a través de tran-

sepiteliales y el resto prótesis completas atornilladas a través de transepitelial. El 2% restante fueron prótesis cementadas múltiples.

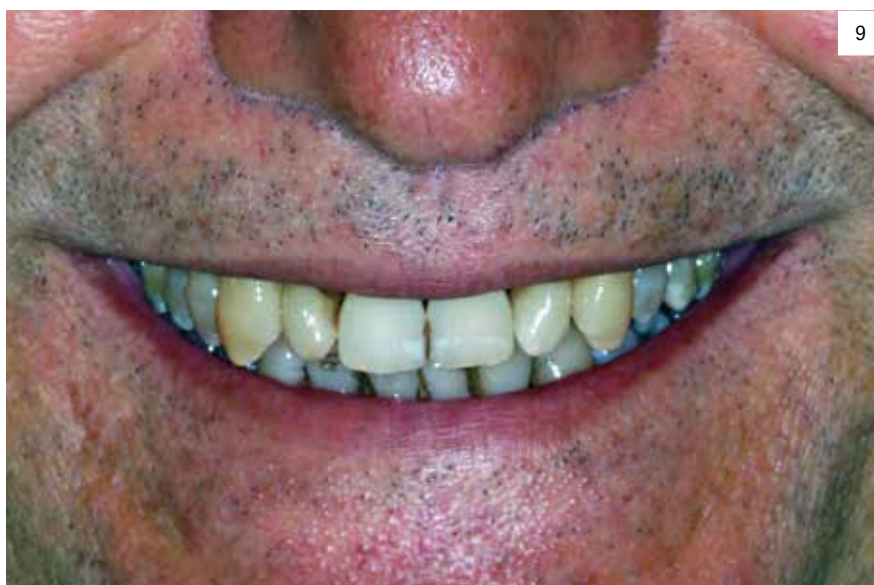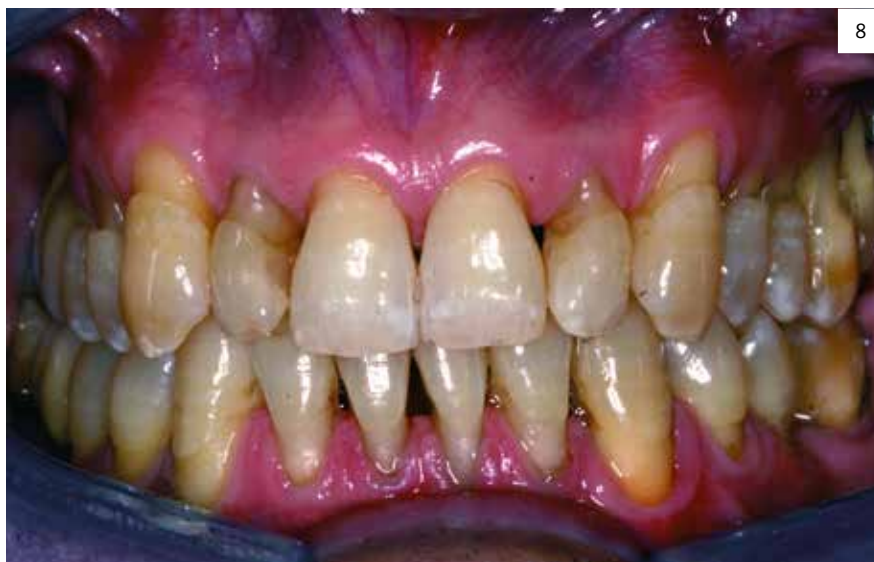El tiempo medio de seguimiento tras la carga fue de 12 meses +/- 3,6 (rango 6 a 17 meses). En el 6,7% de los implantes insertados se utilizó hueso autólogo como material de relleno en la elevación transcresal. Una mezcla de hueso autólogo y biomaterial (hueso bovino anorgánico) fue utilizada en otro 13,3% y en el resto (73,3%) se utilizó Endoret-PRGF únicamente como material de injerto.

La media de altura ósea ganada tras la inserción del implante fue de 3,78 mm +/- 1,62 (rango 1,29-7,03). Durante el período de seguimiento no se produjo ningún fracaso (supervivencia 100%).

En cuanto a la pérdida ósea crestal, la media de la pérdida ósea mesial de los implantes fue de 0,39 mm, rango 0-0,96 mm (Ds 0,28). La media de la pérdida ósea distal de los implantes fue de 0,29 mm rango 0- 0,98 mm (Ds 0,33). En la Figura 3 mostramos uno de los casos incluidos en el estudio.

Discusión

La técnica de elevación transcresal mediante el uso de osteotomos se encuentra ampliamente documentada. La supervivencia estimada de los implantes insertados mediante el abordaje crestal en dos revisiones sistemáticas fue mayor del 90%^{2,4}. En nuestro estudio, no hubo ningún fracaso de los implantes extracortos durante el periodo de seguimiento aunque es importante tener en cuenta el tamaño pequeño de la muestra. Sí podemos decir que Esta técnica ha sido ampliamente estudiada con investigaciones previas^{4,6,7}. Los tres pilares de la técnica fueron el protocolo de fresado, el uso del Endoret (PRGF) y el uso de implantes extracortos con diámetros anchos. Para evitar el riesgo de la perforación de la membrana de Schneider, el uso de las fresas de diámetro respeta un margen de 1 mm de la membrana de Schneider. Ese último mm se prepara con el uso de la fresa de ataque frontal con una superficie de corte ancha. Cuando se abre una ventana en el fondo del alveolo, se inserta la membrana de fibrina del Endoret (PRGF) y así aleja la membrana de Schneider de la zona de fresado. Por último, el uso de implantes cortos y anchos por un lado disminuye la can-



tividad necesaria de regeneración ósea vertical y, por otro lado, permite el anclaje cortical del implante y el aumento de su estabilidad primaria. La altura ósea ganada con esta técnica reportada por los artículos publicados al respecto se sitúa entre 3 y 4 mm^{8,9}. La remodelación de la altura ósea ganada con esta técnica ha sido evaluada al año y a los 3 años⁷. Los resultados indican que al año la altura ósea ganada fue de $3,7 \pm 1,7$ mm. Esta altura a los 3 años fue de $4,2 \pm 2,0$ mm indicando la estabilidad del aumento óseo vertical. En relación a la supervivencia de los implantes insertados mediante de esa técnica, los datos publicados indican una tasa de supervivencia de 96,6% a los 4 años⁶. En cuanto al uso del plasma rico en factores de crecimiento como material de injerto en las

8 y 9.- Imágenes finales del paciente una vez realizado el tratamiento protésico.

elevaciones de seno existen diferentes estudios que lo recomiendan como carrier del injerto con propiedades como disminución del sangrado, inflamación o dolor post-operatorio¹⁰⁻¹². En este estudio se demuestra que el uso de fibrina como único material de relleno en este tipo de elevaciones transcrestales puede ser una alternativa válida y predecible al igual que otros biomateriales empleados. Además, el uso del Endoret (PRGF) proporciona otros valores añadidos como la adecuada curación del paciente y la mejoría de la calidad de vida.

En un ensayo clínico de la elevación de seno maxilar fue evaluado el efecto del Endoret (PRGF) en el dolor y la calidad de vida en la primera semana después de la cirugía¹². Un total de 30 pacientes (18 mujeres y 12 hombres) fueron incluidos en el estudio, 15 en el grupo experimental y 15 en el grupo control. El uso de Endoret (PRGF) resultó en una reducción significativa del dolor percibido durante el segundo y tercer día posoperatorio en comparación con el grupo control. Los pacientes del grupo tratado con Endoret (PRGF) presentaron significativamente menos inflamación, menos hematomas, y menos incomodidad al masti-

car y al habla durante todo el período de evaluación. La apertura de la boca y el sueño fue mejor en los pacientes tratados con PRGF (Endoret) durante los primeros 3-4 días. El sangrado fue significativamente menor en los primeros 2 días en el grupo de PRGF (Endoret). Por otro lado, la toma de analgésicos fue significativamente menor en el grupo PRGF (Endoret) en comparación con el control en los tres primeros días. Los autores concluyeron que la adición de la aplicación de PRGF (Endoret) al procedimiento de aumento de seno maxilar produjo un efecto beneficioso para la calidad de vida de los pacientes en la fase posquirúrgica temprana.

Conclusiones

El uso de plasma rico en factores de crecimiento Endoret (PRGF) y los implantes extra-cortos (longitudes de 5,5 y 6,5 mm) pueden ser una alternativa predecible y mínimamente invasiva para la rehabilitación del maxilar posterior atrófico con la técnica de elevación de seno transalveolar, incluso en los casos en los que la altura ósea residual sea menor de 5 mm, donde se encuentra el mayor riesgo de la técnica.

Resumen

En este trabajo, se evaluará la supervivencia de implantes extracortos ($\leq 6,5$ mm) insertados en crestas óseas con un volumen residual menor de 5 mm. Como variable secundaria se cuantificará la ganancia ósea obtenida en altura con la técnica empleada y su evolución a lo largo del tiempo de seguimiento. El objetivo será mostrar como el uso de plasma rico en factores de crecimiento y los implantes extra-cortos pueden ser una alternativa predecible y mínimamente invasiva para la rehabilitación del maxilar posterior atrófico con la técnica de elevación de seno transalveolar, incluso en los casos en los que la altura ósea residual sea menor de 5 mm, donde se encuentra el mayor riesgo de la técnica.

Summary

The aim of this study was to assess the survival of extra-short implants (≤ 6.5 mm) in transalveolar augmented maxillary sinus (residual bone height < 5 mm). As secondary variable, the stability of the gained alveolar height was also assessed. The use of plasma rich in growth factors (PRGF) and extra-short implants was effective in the rehabilitation of severely atrophied posterior maxilla. The transalveolar sinus floor augmentation, as described in this study, is a predictable minimally-invasive alternative in cases of severe bone atrophy (residual bone height < 5 mm).

Bibliografía

1. Tatum H. Maxillary and sinus implant reconstructions. *Dent Clin North Am* 1986; 30:1207-1229.
2. Tan WC, Lang NP, Zwahlen M, Pjetursson BE. A systematic review of the success of sinus floor elevation and survival of implants inserted in combination with sinus floor elevation. Part II: transalveolar technique. *J Clin Periodontol* 2008; 35:241-254
3. Summers RB. A New Concept in maxillary implant surgery: the osteotome technique. *Compendium*. 1994;15: 154-6.
4. Anitua E, Alkhraisat MH, Piñas L, Orive G. Association of transalveolar sinus floor elevation, platelet rich plasma, and short implants for the treatment of atrophied posterior maxilla. *Clin Oral Implants Res* 2015; 26:69-76.
5. Del Fabbro M, Corbella S, Weinstein T, Ceresoli V, Taschieri S. Implant survival rates after osteotome-mediated maxillary sinus augmentation: a systematic review. *Clin Implant Dent Relat Res* 2012; 14(Suppl 1):e159-e168.
6. Anitua E, Flores J, Alkhraisat MH. Transcrestal Sinus Floor Augmentation by sequential drilling and the use of plasma rich in growth factors. *Int J Oral Maxillofac Implants*. 2016 Sep 6. doi: 10.11607/jomi.5068.
7. Anitua E, Flores J, Alkhraisat MH. Transcrestal Sinus Lift Using Platelet concentrates in association to short implant placement: A retrospective study of augmented bone height remodeling. *Clin Implant Dent Relat Res*. 2016 Oct;18(5):993-1002.
8. Nedir R, Nurdin N, Khoury P, et al. Osteotome sinus floor elevation with and without grafting material in the severely atrophic maxilla. A 1-year prospective randomized controlled study. *Clin Oral Implants Res* 2013; 24:1257-1264.
9. Bernardello F, Righi D, Cosci F, Bozzoli P, Carlo MS, Spinato S. Crestal sinus lift with sequential drills and simultaneous implant placement in sites with < 5 mm of native bone: a multicenter retrospective study. *Implant Dent* 2010; 20:439-444.
10. Anitua E, Prado R, Orive G. Bilateral sinus elevation evaluating plasma rich in growth factors technology: a report of five cases. *Clin Implant Dent Relat Res* 2012; 14:51-60.
11. Torres J, Tamimi F, Martinez PP, et al. Effect of platelet-rich plasma on sinus lifting: a randomized-controlled clinical trial. *J Clin Periodontol* 2009; 36:677-687.
12. Taschieri S, Corbella S, Del Fabbro M. Minimally-invasive osteotome sinus floor elevation in partially edentulous atrophic maxilla using reduced length dental implants: interim results of a prospective study. *Clin Implant Dent Relat Res* 2014;16:185-193.